

# ZWP

# ZAHNARZT WIRTSCHAFT-PRAXIS



## Sonderdruck

**Myofunktionelle Therapie  
auch bei Kleinkindern möglich**

Sabine Fuhlbrück



# Myofunktionelle Therapie auch bei Kleinkindern möglich

| Sabine Fuhlbrück

Die Myofunktionelle Therapie (MFT) ist eine Komplementärmethode für unterschiedliche Berufsgruppen. Jeder fachliche Bereich schaut durch einen anderen, seinen ganz eigenen Fokus: Der Kieferorthopäde arbeitet an der Ausrichtung der Zähne/Kiefer etc., der Zahnarzt sorgt für die Zahngesundheit etc., der Logopäde arbeitet im sprachlichen Bereich etc., der HNO-Arzt sorgt für die Gesundheit der Ohren, Nase, des Halses etc., der Kinderarzt sorgt für die allgemeine Gesundheit (Grippe, Bronchitis) etc. Alle Disziplinen arbeiten an unterschiedlichen, sich sehr stark überlappenden Bereichen. Doch oft weiß der eine viel zu wenig von der Arbeit des anderen.

**D**ie MFT erfüllt durch den multidisziplinären Ansatz eine Scharnierfunktion zwischen diesen sehr unterschiedlichen Fachrichtungen. Der Klient bzw. Patient steht hierbei immer im Mittelpunkt. Ganz entscheidend für das Gelingen dieser Komplementärmethode ist das erste Kennenlernen. Weniger bekannt ist, dass mit dieser Methode auch schon bei Babys und Kleinkindern die Nasenatmung angebahnt werden kann.

## Pränatalen Phase

Die Entwicklung des Gaumens und des Unterkiefers, der Lippen und der Zunge, des Zungenbeins und des Kehlkopfdeckels beginnt bereits gegen Ende der vierten Embryonalwoche. Bis zur Geburt ist die sensorische Innervation der Lippen voll ausgebildet. Mund- und pharyngealer Raum sind motorisch und sensorisch weit entwickelte Bereiche, um die lebenserhaltenden Funktionen bestens zu sichern.

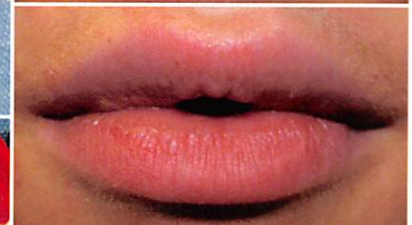
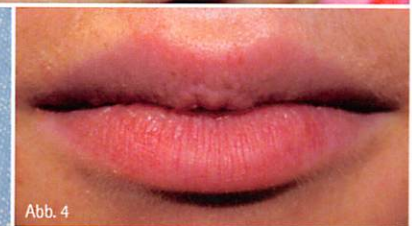
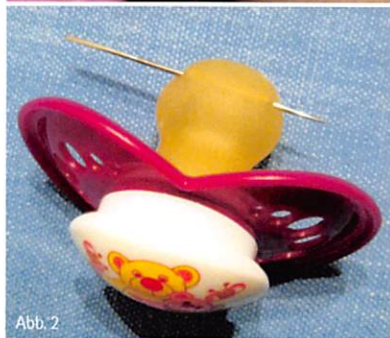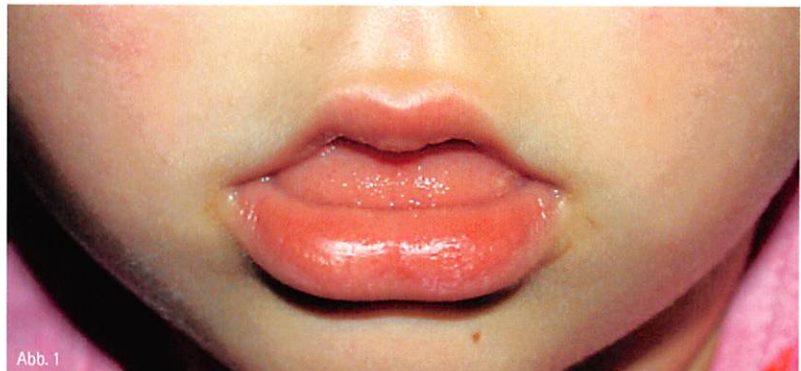Abb. 1: Vierjähriges Mädchen, bei der sich das Saug-Schluck-Muster noch nicht in ein Kau-Schluck-Muster entwickelt hat. – Abb. 2 und 3: Habitentwöhnung: Schnullerentwöhnung, Myofunktionelle Therapie. Ein Loch im Gummiteil sorgt für Veränderung beim Saugen (Furtenbach et al. 2013). – Abb. 4: Die Lippen sind luftdicht abgeschlossen. – Abb. 5: Im seitlichen Lippenbereich kann man sehr gut den „Klebeefferkt“ der Lippen erkennen.

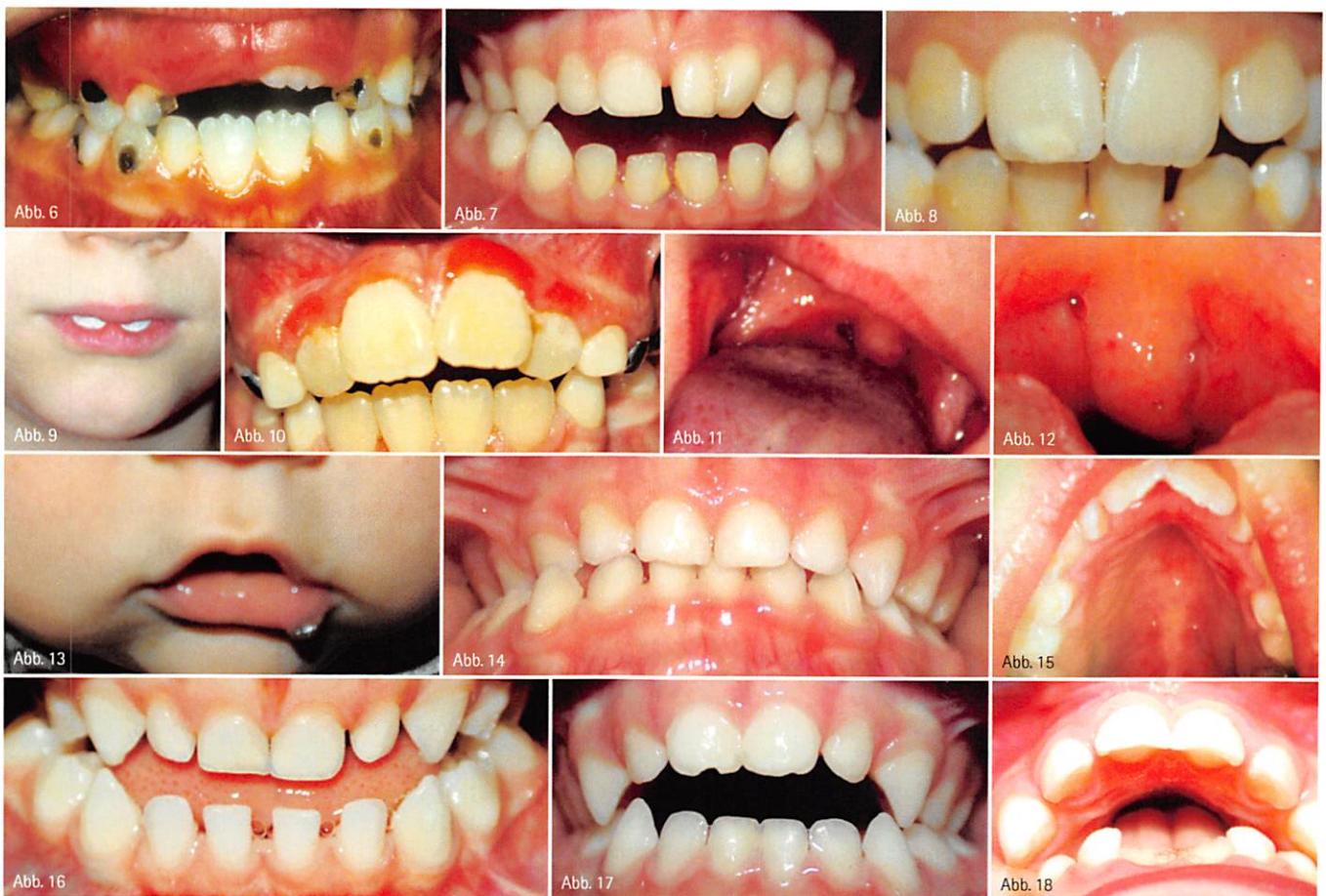

Abb. 6: Karies im Wechselgebiss in den Milchzähnen. Selbstverständlich sollten diese Zähne behandelt werden. – Abb. 7: Zahnstein im Milchgebiss. – Abb. 8: Entmineralisierungen, Verfärbungen an den Zähnen. – Abb. 9: Weiße Verfärbungen an den Zähnen, verursacht durch das Austrocknen des Zahnschmelzes. – Abb. 10: Gingivitis. – Abb. 11: Geröteter Rachenring. – Abb. 12: Stark vergrößerte Tonsillen. – Abb. 13: Unwillkürlicher Speichelverlust bei sechs Monate altem Baby. – Abb. 14: Kreuzbiss rechts im Milchgebiss. – Abb. 15: Hoher gotischer Gaumen im Wechselgebiss. – Abb. 16: Unterkiefer größer als Oberkiefer (Speichelbläschen zwischen den Zähnen sind charakteristisch für ein unphysiologisches Schluckmuster) im Milchgebiss. – Abb. 17: Frontal offener Biss im Milchgebiss. – Abb. 18: Vergrößerte sagittale Stufe (Speichelbläschen im Mundvorhof) im Wechselgebiss.

Wenn Habits entwöhnt werden, schließt sich der Biss oft teilweise von selbst. Was aber ist mit der gestörten orofazialen Muskulatur? Diese hat die Aufgabe, das Gebiss in Form zu halten bzw. erst einmal in Form zu bringen.

### Das Neugeborene

Nach der Geburt sind die Atmung und die Nahrungsaufnahme des Neugeborenen imperative Leistungen des Überlebens, sie gelten als Reifezeichen.

## info.

### Ziele der ganzheitlichen MF-Therapie

Die Myofunktionelle Therapie will Folgendes erreichen:

- Habitentwöhnung
- Trainieren des Abbeißen/Kauens
- Entspannter Lippenkontakt
- Nasenatmung/Tiefenatmung/ Körperaufrichtung
- Physiologische Zungenruhelage (physiologische ZRL)
- Physiologisches Schlucken (erst um ca. 10. Lebensjahr möglich)
- Ausgeglichener Körpertonus
- Verstärkung der Körperwahrnehmung

Die Haltefunktionen der Zungen- und Gaumenmuskulatur sind für den hinteren Mundraumabschluss voll ausgereift. Atmung und Trinken zugleich sind dadurch möglich. Die Ausprägung der Unterkieferrücklage kann bei einem Säugling vier bis zehn Millimeter betragen und hat für die spätere Bisslage keinen prognostischen Wert. Sie erleichtert dem Baby den Weg durch den engen Geburtskanal.

Die Zunge eines Säuglings füllt den gesamten Mundraum in den ersten Monaten voll aus. Sagittale Bewegungsmuster von Zunge und Unterkiefer dienen vor allem der Aufnahme von flüssiger Nahrung. Circa im sechsten Monat kommt es zum Durchbruch der ersten Schneidezähne, meist beginnend im Unterkiefer. Nun erfährt der intraorale Raum einen erheblichen Größenzuwachs. In diesem Zeitraum beginnt das Baby, sich fortzube-

wegen. Nun finden zahlreiche Rotationen statt, die sich positiv auf den orofazialen Raum auswirken (Hüfte/Kiefergelenk). Die frühkindliche Funktionseinheit der Zunge mit der Unterlippe, das Saug-Schluck-Muster wird nun verändert in ein Kau-Schluck-Muster. Damit nun auch festere Nahrung transportiert werden kann, ist es erforderlich, dass der Unterkiefer und die Zunge neue Bewegungen erlernen. Bereits in diesem Alter kann dem Kind Wasser aus dem Glas und feste Nahrung angeboten werden. Brei und pürierte Nahrung als ausschließliche Kost über einen längeren Zeitraum erhalten das Saug-Schluck-Muster und dadurch wird die Entwicklung der komplexeren, sensomotorisch koordinierten Bewegungsabläufe, wie das Abbeißen, Kauen und Kau-Schluck-Muster, erschwert und/oder verzögert. Orales Explorieren kann nur wenig stattfinden.

### Das Kleinkind

Abbildung 1 zeigt ein 4-jähriges Mädchen, bei dem sich das Saug-Schluck-Muster noch nicht in ein Kau-Schluck-Muster entwickelt hat. Auch bei einigen noch älteren Kindern ist das ein Bild, das mir sehr oft in meinem Arbeitsalltag begegnet. Sehr häufig besteht bei dieser Thematik noch ein Lutschhabit wie z.B. Schnuller, Daumen, und/oder noch eine Milchflasche, pürierte Nahrung etc. Diese Kinder lehnen feste Nahrungsmittel meist völlig ab. Das Heranführen der Kleinkinder an diese gesunde Nahrung für die Zähne und den Kiefer ist ein Grundbaustein in der gesamten Therapie.

Sobald die ersten Milchzähne „durchbrechen“, sollte dem Kind feste Nahrung angeboten werden. Durch das orale Explorieren wird der Würgereflex, der anfangs noch stark vorhanden ist, immer weiter nach rückwärts verlagert. Die im Kühlschrank gelagerte Möhre kann so auch gute Dienste beim Zahnen leisten.

Kinder sollten selber essen dürfen, statt nur gefüttert zu werden. Selber zu essen bedeutet für das Kind, Erfahrungen zu machen – das stärkt die

Koordination von Hand-Mund-Augen, die orale Exploration, sorgt für Problemlösung und Freude. Die Menge der Beikost richtet sich, so wie auch beim Stillen, nach dem Bedarf des Kindes. Werden die Kinder so an das Essen herangeführt, geduldig, in entspannter Atmosphäre, sind sie später auch wesentlich probierfreudiger, was die unterschiedlichen Nahrungsmittel angeht, als Kinder, die „nur“ mit Brei gefüttert wurden. Dabei lernt ein Kind wenig (siehe Info: Ziele der ganzheitlichen MF-Therapie).

### Beobachtungen aus dem Alltag

Wir sind eine perfektionistische Gesellschaft. Immer wieder kann ich folgende Situation beobachten, wenn ich unterwegs bin: Ein Baby weint. Die Eltern sind besorgt und bemüht, das Kind zu beruhigen. Ein schreiendes Kind stört und signalisiert, die Eltern sind nicht in der Lage, das Baby zu beruhigen. Der Schnuller wird in den Mund des Kindes geschoben und von diesem sofort wieder herausgespuckt. Dieses Spiel wiederholt sich dreibis viermal, dann bleibt der Schnuller „endlich“ im Mund. Das Baby wollte

also diesen „Stöpsel“ gar nicht. Es hat aufgegeben und ihn im Mund belassen. Doch unsere Gesellschaft sollte es auch aushalten, wenn ein Baby weint. So kann es auf dem Arm der Eltern getröstet werden. Vielleicht sind es die nassen Windeln, vielleicht hat es Hunger etc.

## info.

### Die Mundatmung und mögliche intraorale Auswirkungen

- Signifikant mehr Karies
- Vermehrter Zahnstein (auch schon im Milchgebiss)
- Entmineralisierungen
- Weiße Flecken
- Vermehrte Gingivitis
- Geröteter Rachenring
- Stark vergrößerte Tonsillen
- Unwillkürlicher Speichelverlust

### Die Mundatmung und mögliche Auswirkungen auf das Gebiss

- Kreuzbiss
- Hoher, gotischer Gaumen
- Unterkiefer größer als der Oberkiefer
- Frontal oder/und lateral offener Biss
- Stark vergrößerte sagittale Stufe
- Engstände

ANZEIGE

# » ZWP online App

Zahnmedizinisches Wissen für unterwegs



DOWNLOAD FÜR IPAD



DOWNLOAD FÜR ANDROID





Kostenfrei



Großer Bilder / Videofundus



Tägliche News



Umfangreicher Eventkalender

[www.zwp-online.info](http://www.zwp-online.info)  
FINDEN STATT SUCHEN. 

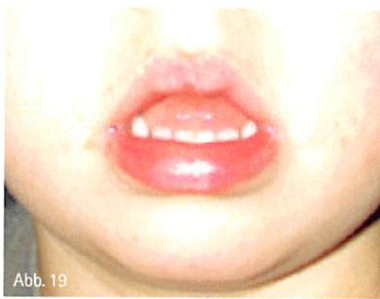

Abb. 19

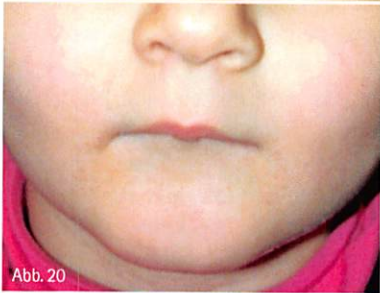

Abb. 20

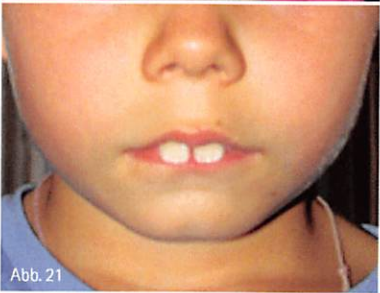

Abb. 21

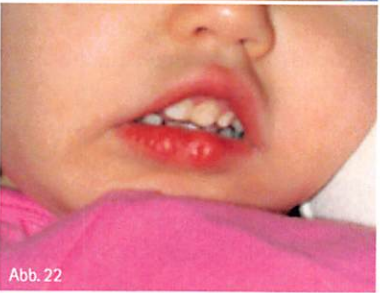

Abb. 22

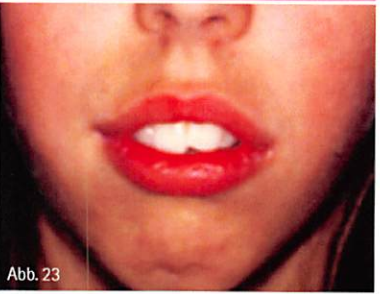

Abb. 23

Abb. 19: Die OMH, Mundatmung und mögliche Auswirkungen auf die Lippen – Abb. 20: Lippe wird eingesaugt, sagittale Stufe wird sich weiter vergrößern. – Abb. 21: Lippe wird eingelagert, sagittale Stufe wird sich weiter vergrößern. – Abb. 22: Stark verkürzte Oberlippe. – Abb. 23: Verdickte Unterlippe – Typisches Gesicht eines Mundatmers und/oder OMH (offene Mundhaltung).

Eltern sollten so früh wie möglich lernen, die Signale, also die Bedürfnisse ihrer Kinder, richtig zu deuten, um dann zu handeln. Haben Eltern mehr Selbstsicherheit im Umgang mit dem Säugling, dann wird der „Gummitröster“ weniger gebraucht. Der Schnuller sollte wie ein Medikament eingesetzt werden. Die ersten Wörter sollten den Schnuller aus dem Kindermund „ver-

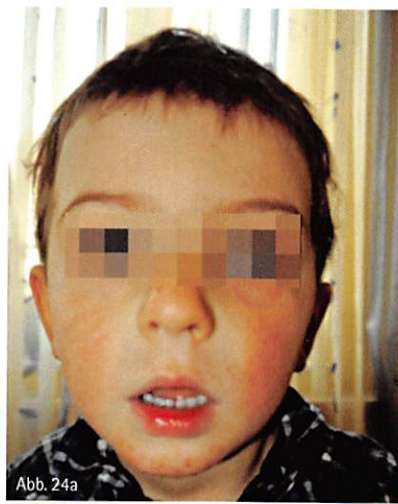

Abb. 24a

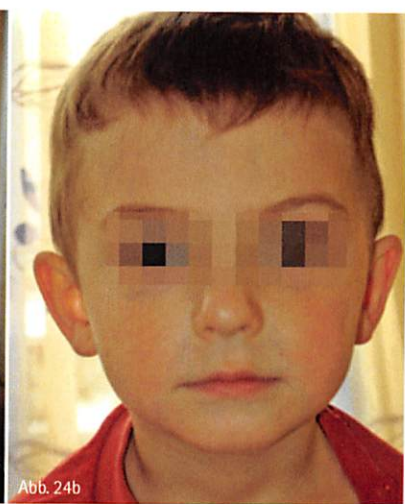

Abb. 24b

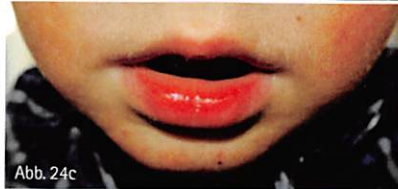

Abb. 24c

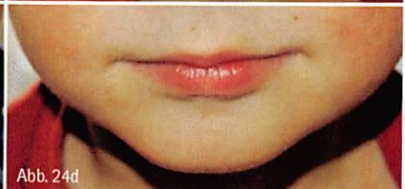

Abb. 24d

Abb. 24a bis d: Junge, 3 Jahre alt, mit Mundatmung/Gedeihstörungen. Zehn Therapien/drei Monate. Auch die vorhandene Neurodermitis heilte in dieser kurzen Phase fast vollständig aus.

treiben“. Jedoch lernen unsere jüngsten Kinder schon von der Spielzeugindustrie (Puppen mit Schnuller), dass ein Baby einen Schnuller braucht. Myofunktionelle Störungen sind funktionelle Störungen der primären oralen Funktionen Atmen, Saugen, Kauen und Schlucken und der sekundären Funktionen Sprechen und Phonation. Mundatmung, unphysiologische Zungenruhelage, unphysiologisches Schlucken, Zungenpressen, Fingerlutschen, Nuckeln, Lippenpressen, -saugen und -beißen sowie Sprachstörungen gehören hierzu. Mit Myofunktioneller Therapie trainiert man Habits oder Parafunktionen ab (Abb. 2 und 3). Danach wird die gesamte Muskulatur durch Übungen (die den Kindern viel Spaß machen) gestärkt. Durch die synergetische Zusammenarbeit der unterschiedlichen Muskelgruppen kann sich physiologisches Schlucken schnell einstellen und auch automatisieren (Therapie ist erst ab dem 10. Lebensjahr möglich). Die eigene Körperwahrnehmung spielt hier eine ganz entscheidende Rolle. Wenn ich mich selbst gut fühle, auch im wahrsten Sinne des Wortes, merke ich auch gleich, ob mir das „S“, „SCH“, „ST“, „R“ etc. beim Aussprechen gut gelingt oder wo sich meine Zunge ausruht etc. MFT während der kieferorthopädischen Behandlung beschleunigt den Behandlungserfolg erheblich und das Ergebnis der kieferorthopädischen Therapie ist weniger rezidivgefährdet. Die gesamte orofaziale Muskulatur ist

z.B. bei der OMH (offene Mundhaltung) nicht im Gleichgewicht. Alle Muskelgruppen arbeiten synergetisch zusammen. Wenn eine Funktion nicht physiologisch arbeitet, werden die anderen geschwächt. Bei OMH fehlt z.B. der Lippenkontakt, der Unterdruck in der Mundhöhle. Das bewirkt, dass sich die Zungenruhelage im Oberkiefer nicht einstellen kann, das wiederum hat einen negativen Einfluss auf den Nasen-Rachen-Raum etc. Alles wirkt zusammen wie eine Kettenreaktion. Das ist der Anfang einer un guten Funktion. Eine optimale Zahnstellung kann sich nur gut entwickeln, wenn

## info.

### Die OMH, Mundatmung und mögliche Auswirkungen auf den Körper

- Müder Gesichtsausdruck
- Blasse Gesichtsfarbe
- Augenringe (Übermüdung)
- Atemwegserkrankungen
- Verkleinertes Mittelgesicht
- Verkleinerte Nasengänge
- Unbeweglichkeit der Nasenflügel
- Unbeweglichkeit der Oberlippe
- Geschwächte Körperhaltung (Sauerstoffmangel)
- Konzentrationsprobleme (Sauerstoffmangel)
- Schlafprobleme (unruhiges Schlafen)
- Schnarchen (ein großes Problem, dem wir bei Kindern noch viel zu wenig Beachtung schenken)
- Rezidivierende Otitis media

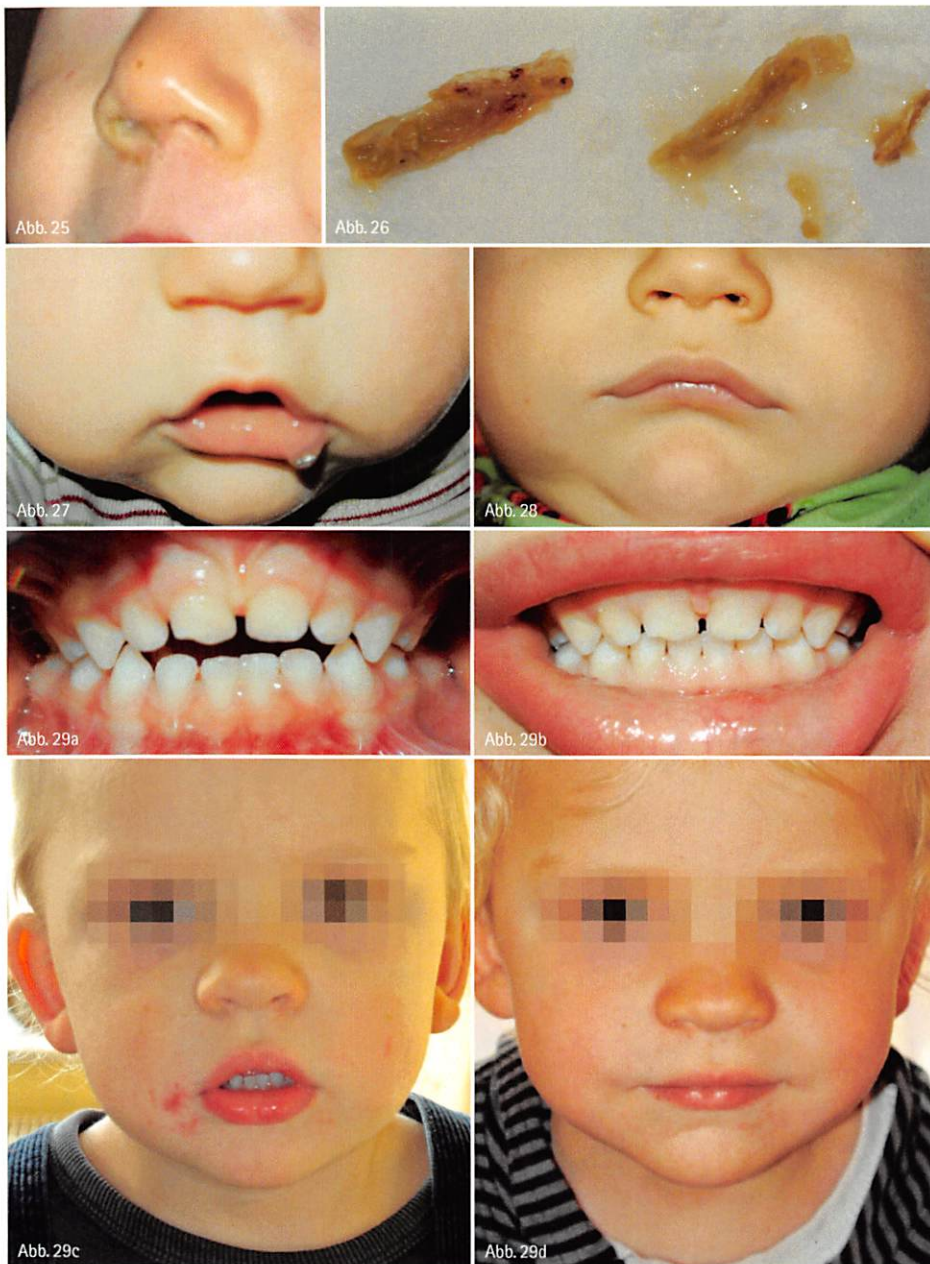


Abb. 25: Chronischer Schnupfen (gelbgrünes Sekret im rechten Nasenloch sichtbar). – Abb. 26: Verkrustungen in der Nase von einem Tag, Junge 6 Jahre alt. – Abb. 27: Junge 6 Monate alt, zwei Therapien. – Abb. 28: Nach drei Wochen. – Abb. 29a bis d: Junge, 2,5 Jahre alt. – Abb. 29a und c: Acht Therapien. – Abb. 29b und d: Nach sechs Monaten.

sich die funktionelle Synergie der Muskulatur im Gleichgewicht befindet (Abb. 6 bis 23).

### Weichgewebe formt Hartgewebe

Gesunde Lippen sollten einen spannungsfreien Kontakt haben, damit entspannt durch die Nase geatmet werden kann. Das erste Drittel der Zunge liegt im Bereich der Papilla incisiva – in der Ruhelage – passiv. Die Zunge hat keinen Kontakt mit den oberen Frontzähnen. Die äußere Seite der Lippen ist trocken, die innere feucht. Die inneren Seiten der Lippen verbinden sich regelrecht, um einen luftdichten Abschluss zu gewährleisten (Abb. 4 und 5). So kommt kein Sauerstoff in die Mundhöhle und es kann kein Speichel herauslaufen.

### Die Mundatmung oder offene Mundhaltung (OMH)

Die Mundatmung ist der Anfang von vielen myofunktionellen Problemen. Sie wird oft nicht erkannt und ist eines der größten Übel unserer Zeit. So früh wie möglich sollten hier die Nasenatmung und Lippenkontakt antrainiert werden (siehe auch Info: Die Mundatmung und mögliche intraorale Auswirkungen) (Abb. 24a bis d).

### HNO-Bereich

Es drückt und schmerzt in der Nase. Immer wieder wird „gepopelt“, ohne Erfolg. Erst wenn wir auch schon kleineren Kindern (bzw. den Eltern) zeigen, wie sie Veränderungen herbeiführen können, um diese Schleimhäute „aus-

zuheilen“, wird Therapie gelingen. In diesem Fall werden mit Watteträgern und Nasensalbe die „Krusten“ in der Nase erst einmal „eingeweicht“ und die Salbe dann von außen am Nasenflügel zart „einmassiert“. Danach können diese Krusten mühelos mit Watteträgern entfernt werden, ohne weitere Verletzungen der Nasenschleimhäute herbeizuführen (durch Popeln). Selbstverständlich wurde vorher der HNO-Arzt konsultiert, damit eventuelle Allergien oder Ähnliches ausgeschlossen werden konnten (Abb. 25 und 26).

### Therapie

Für die gesunde Entwicklung des Oberkiefers sind vordergründig die Nasenatmung, das Kauen und die Zungen-

## info.

### Die OMH, Mundatmung und mögliche Auswirkungen auf die Verdauung (Gedeihstörungen)

Das Zwerchfell (Steuerorgan) arbeitet nicht optimal, der Stoffwechsel wird nicht genügend angeregt (Einatmen). Die Enzyme des Speichels werden durch Sauerstoff verändert und können ihre Aufgabe nicht sehr gut erfüllen.

### Die OMH, Mundatmung und mögliche Auswirkungen auf den HNO-Bereich

- Ungenügend belüftete Eustachische Röhre
- Tubenfunktionsstörungen
- Chronischer Schnupfen
- Verminderte Hörfähigkeit/ Sprachproblematik, verzögerte Sprachentwicklung
- Vertrocknete, verkrustete Nasenschleimhäute
- Verminderte Riechfähigkeit

### Offene Mundhaltung/Mundatmer

- Hypertrophierter Muskel mentalis (kompensiert beim Lippenkontakt, schiebt Unterlippe hoch)
- Stark verkürzte Oberlippe
- Müder Gesichtsausdruck
- Blasse Gesichtsfarbe
- Verstärkte, nach außen „gerollte, verdickte Unterlippe“
- Starke Asymmetrie im Gesicht
- Verkleinertes Mittelgesicht
- Unbeweglichkeit der Nasenflügel

funktion entscheidend. Hierfür sind nicht nur die Gene ausschlaggebend. Darum ist es bei kleinen Kindern so wichtig, dieser Thematik mehr Aufmerksamkeit zu schenken. Die Eltern sind oft hilflos. Meist höre ich, dass diese Kinder lieber nichts essen, als feste Nahrung zu sich zu nehmen (Abb. 27 bis 29; Therapiebeispiele). Selbstverständlich hat sich nach der Therapie auch das Sprachbild, also der Sigmatismus interdentalis oder adentalis, merklich positiv verbessert bzw. ist gänzlich verschwunden. Die Körperaufrichtung sorgt für eine verbesserte Atmung (mehr Sauerstoff für das Gehirn und die Muskeln), wodurch es zur veränderten Lage des Zungenbeins und zu erheblich mehr Selbstbewusstsein der Kinder kommt. Der Ringmuskel orbicularis oris hat eine Kraft bei Kleinkindern mit OMH von circa 500g. Durch ein gutes Training kann dieser Ringmuskel dann die Kraft bis circa 2.000g entwickeln. Ein gesundes Milchgebiss ist die beste Voraussetzung für gute Artikulation, gesunde Zähne, gute Zahnstellung, gute Entwicklung der Kiefer, Gesundheit im HNO-Bereich etc. Therapieziele werden schneller erreicht, wenn wir den gesamten Körper mit in die MF-Therapie einbeziehen. Nicht nur das Training, die Entspannung und Flüssigkeitszufuhr spielen hier eine ganz entscheidende Rolle, sondern auch die heitere Kommunikation.

Die drei festen Säulen meines Behandlungskonzeptes sind:

1. *Körperwahrnehmung verstärken (durch Massagen, die auch den Eltern vermittelt werden)*
2. *Entspannung (Schaakeln, Massagen, Atmung vertieft sich, Körperaufrichtung, Automatisierung des Schluckens)*
3. *Training (liebvolle Ausführung der Hausaufgaben für Eltern mit dem Kind; hier spielt die Struktur eine ganz entscheidende Rolle)*

Der Fokus der Eltern zu ihrem Kind wird positiv verändert. Das, was das Kind mitbringt, wird gestärkt und es wird nicht da therapiert, wo noch nicht „alles gut klappt.“

### Verordnung

Eine Therapie dauert 45 Minuten und findet normalerweise alle zwei Wochen statt, da die Eltern mit ihrem Kind zu Hause täglich trainieren. Diese Methode ist in jedem Alter möglich. Der jüngste Säugling war zwei Tage alt, mein ältester Patient 73 Jahre (Prothesenprobleme). Die Anzahl der Therapien und die Zeiteinheit sollten mit auf dem Rezept stehen, z.B. 10x45 Minuten. Mögliche Diagnosen sind allgemeine orofaziale Schwäche, Mundatmung, offene Mundhaltung (OMH), frontal/lateral geöffneter Biss, Unterkiefer stark vergrößert, sagittale Stufe, Kiefergelenkbeschwerden, Schnarchen, tiefe Zungenlage, Rezidivgefahr nach kieferorthopädischer Behandlung, MFT begleitend bei kieferorthopädischer Behandlung, Zungendysfunktion, Knirschen, Hypersalivation etc.

### Kostenübernahme

Werden so früh wie möglich jegliche Fehlfunktion abtrainiert bzw. umtrainiert, erspart das unseren Krankenkassen sehr hohe Ausgaben für Arzhonorare und Medikamente. Die MFT ist nicht nur für Babys und Kleinkinder als zahnmedizinische Prävention von unschätzbarem Wert. In der Unterstützung vor, während oder nach kieferorthopädischer, kieferchirurgischer oder logopädischer Therapie ist diese ganzheitliche MF-Therapie unentbehrlich.

Gerade im Hinblick auf die Wirtschaftlichkeit der Krankenkassen ist es unbedingt erforderlich, dass die Myofunktionelle Therapie im gesetzlichen Leistungskatalog aufgenommen wird. Viele gesetzliche Krankenkassen übernehmen bereits die Kosten für diese Therapie.

Vor dem Therapiebeginn sollte bereits abgeklärt sein, ob die Kosten übernommen werden.

Leider übernehmen nicht alle Kassen die Kosten für die MFT/k-o-s-t®. Einige machen die Kostenübernahme von der Kassenzulassung abhängig. Diese sagt allerdings nichts über die Qualität der MFT aus. Da sie nicht im gesetzlichen Leistungskatalog steht, beißt sich hier der Hund in den Schwanz. Leider gibt es auf diesem Gebiet noch eine große Grauzone.

## Literatur.

### Myofunktionelle Therapie KOMPAKT I

M. Furtenbach, I. Adamer,  
B. Specht-Moser • Praesens Verlag Wien

### Das kieferorthopädische Risikokind

R. Graboski, R. Hinz, F. Stahl de Castrillon  
Zahnärztlicher Fachverlag zfv

### Der Einfluss der Konsistenz der Nahrung auf die dentofaziale Entwicklung

Prof. Dr. Dr. E. C. Rose, Freiburg

### Orofaziale Dysfunktionen im Kindesalter

Dr. W. Bigenzahn • Georg Thieme Verlag

### Mund- und Esstherapie bei Kindern

S. E. Morris, M. D. Klein  
Urban & Fischer Verlag

## tipp.

Die Anzahl der speziell ausgebildeten, qualifizierten MF-Therapeuten ist sehr gering. Gern teile ich meine MFT-Kenntnisse, die ich in 23 Jahren erfahren habe, mit interessierten Zahnärzten, Kieferorthopäden, Logopäden etc. Aus diesem Grund bieten auch in diesem Jahr Mary Ann Bolten und ich einen zweitägigen Kurs über „Ganzheitliche Myofunktionelle Therapie“ in Leipzig an.

Anmeldungen:

**Sabine.fuhlbrueck@t-online.de**



Literaturliste

## kontakt.

### Sabine Fuhlbrück

Richterstr. 21  
04155 Leipzig  
Tel.: 0341 4928966  
Sabine.fuhlbrueck@t-online.de  
www.mft-leipzig.de

